

Emne: Lungecancer – Mediastinal udredning	Dato: 20.03.2018	Retningslinje nummer:
Udarbejdet af: Ida Skovgaard Christiansen, Torben Riis Rasmussen, Paul Frost Clementsen	Næste revision: Marts 2020	Sider: 7

UDREDNING

CT-skanning af thorax og øvre abdomen

Ved klinisk begrundet mistanke om lungecancer eller i tilfælde af malignitetssuspekter forandringer på røntgen af thorax, udføres kontrastforstærket CT-skanning af thorax og øvre abdomen (DLCCG 2016).

Den primære CT-skanning giver den første vurdering af en eventuel lungetumors stadie og kan vejlede for den videre udredningsstrategi. Men pga. lav sensitivitet (55%) og specificitet (81%) kan denne ikke stå alene i den mediastinale stadieinddeling (Silvestri / ACCP 2013). En lungetumors præcise størrelse og lokalisering (lap, segment) og evt. indvækst i omkringliggende strukturer beskrives og eventuelle forstørrede mediastinale lymfeknuder (mål i centimeter på korteste diameter) anføres. Mountain-Dresslers klassifikation anvendes (Chest 1997) med modifikationer (Rush 2009), hvoraf den vigtigste er, at den mediastinale midtlinie nu på niveau af lymfeknudestationer 2 og 4 ligger *sv.t. tracheas venstre rand*. Nedre grænse for 4R er vena azygos nedre kant og station 4L er venstre pulmonalarteries øverste kant.

PET-CT-skanning

Hovedformålet med F18-fluorodeoxyglucose (FDG)-PET er, at TNM-klassificere sygdommen mere præcist, end det er muligt ved CT alene. Et "patologisk" svar med et fokus med øget FDG optagelse tyder på malignitet, men er ikke specifikt, hvorfor et positivt PET-fund også altid skal følges op med invasiv diagnostik eller anden billeddiagnostik. Hvad angår vurdering af spredning til de regionale lymfeknuder i mediastinum, er PET-CT mere præcis end CT alene, og de to teknikker komplementerer hinanden. Den negative prædiktive værdi med hensyn til mediastinum er høj. Vigtige undtagelser er dog

1. mistanke om N1-sygdom,
2. perifer lungetumor større end 3 cm og
3. central lungetumor
4. lav FDG-optag i primærtumor

Ved mistanke om N1-sygdom er der op til 30% risiko for N2/N3-sygdom (Hishida 2008, Naur 2017). Den negative prædiktive værdi af PET-CT for spredning til mediastinum ved *perifer* lungetumor er 94% for tumor < 3 cm og 89% for tumor > 3 cm (Wang 2012). Risikoen for spredning til mediastinum er desuden øget ved adenokarcinom og høj FDG optagelse i tumor.

Ingen patient må bedømmes inoperabel blot på CT-påvist lymfeknudeforstørrelse eller PET-positive lymfeknuder, da sådanne forandringer altså ikke altid repræsenterer metastatisk infiltration. Biopsitagning af de sette forandringer bør først ske *efter* PET/CT og kan ske ved en række invasive undersøgelser, blandt andet percutan lungebiopsi, bronkoskopi og endoskopisk ultralydsundersøgelse.

Stadieinddeling

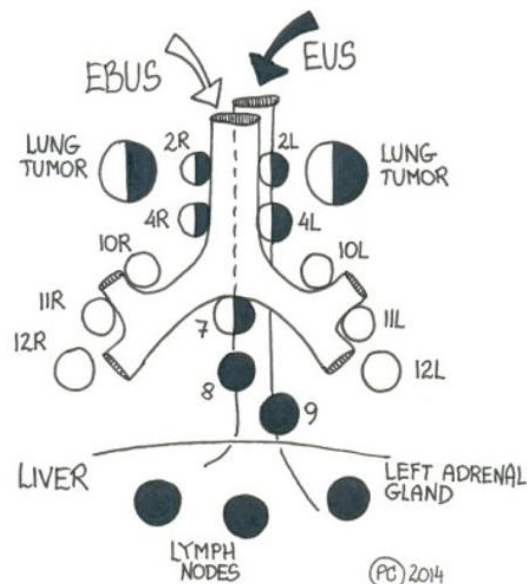
TNM klassifikationen for lungekræft blev opdateret 2017 (Detterbeck 2017) og implementeret i Danmark 1. januar 2018. Opdateringen af TNM klassifikationen indeholder bl.a. en yderligere underinddeling af T kategorien, så den nu indeholder en underinddeling af T1 i T1a (≤ 1 cm), T1b (>1 men ≤ 2 cm) og T1c (>2 men ≤ 3 cm) og T3 nu er >5 cm mod tidligere 7 cm. Opdateringen indebærer ingen ændringer for N kategorien. M kategorien er underinddelt fra M1a og M1b til M1a, M1b og M1c, hvor M1a som tidligere dækker over metastase til modsatte lunge eller malign pleuravæske, M1b betyder en enkelt ekstrathorakal metastase og M1c betyder multiple ekstrathorakale metastaser i ét eller flere organer.

Hvis der påvises non-småcellet lungecancer (NSCLC), er TNM-klassifikation afgørende for behandlingsmulighederne. Primært undersøger man, om patienten er operabel. Som hovedregel

er operation ikke mulig – i hvert fald i første omgang – hvis der påvises N2 eller N3 sygdom. I så fald skal patienten henvises til stråle- og kemoterapi, eventuelt med kurativt sigte.

Den mediastinale udredning baserer sig på billeddiagnostik, endoskopiske teknikker eller kirurgiske teknikker, primært mediastinoskopi.

Endoskopisk ultralydsvejledt biopsi via trachea (EBUS-TBNA) og endoskopisk ultralydsvejledt biopsi via esophagus (EUS-FNA) har efterhånden helt erstattet mediastinoskopi i forbindelse med mediastinal udredning af patienter med lungecancer. Ikke-repræsentative fund skal følges op med enten re-undersøgelse eller mediastinoskopi.



Endoskopisk ultralydundersøgelse

Man skelner mellem

1. EBUS-TBNA: Biopsitagning med anvendelse af EBUS-skopet i trachea
2. EUS-FNA: Biopsitagning med anvendelse af det gastroenterologiske skop i esophagus
3. EUS-B-FNA: Biopsitagning med anvendelse af EBUS-skopet i esophagus

Generelt kan endoskopisk ultralydundersøgelse foretages i ambulant regi og under lokalbedøvelse og mild sedation.

Mediastinal udredning anbefales foretaget ved kombineret EBUS-TBNA og EUS-FNA / EUS-B-FNA ifølge nyeste europæiske guidelines (Vilman 2015) og guideline fra DLCCG 2016. I nyligt systematisk review og metaanalyse blev sensitiviteten fundet at stige med 12% når EUS blev tilføjet EBUS og 22% når EBUS blev tilføjet EUS. (Korevaar 2016)

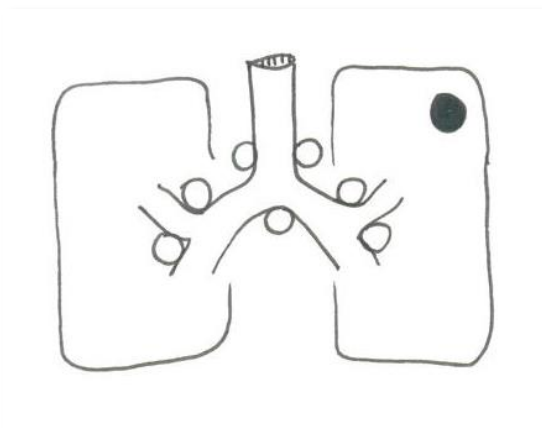
Lungetumorer tæt på esophagus og de centrale luftveje kan biopteres med henholdsvis EUS (Korevaar 2017) og EBUS (se nedenfor) med en sensitivitet på henholdsvis 88-100% og 82-91% og er specielt nyttig i tilfælde, hvor tumor ikke er tilgængelig ved bronkoskopi. Lungetumorer er også vist at kunne biopteres ved EUS-B (Steinfors 2017).

Nedenstående figur viser de vigtigste områder, der kan nås med de to undersøgelser (EBUS og EUS).

Mediastinal stadieinddeling og endoskopisk ultralydundersøgelse

Generelt tager man udgangspunkt i billeddiagnostik, primært PET-CT, når indikationen skal stilles. Hovedreglen er, at man skelner mellem PET-negativ mediastinum, PET-positiv mediastinum og central lungetumor:

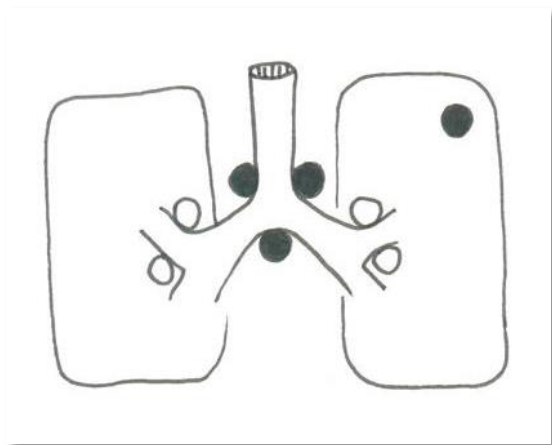
PET-negativ mediastinum



Ved potentielt operabel NSCLC er hovedreglen: I tilfælde af perifer tumor (yderste tredjedel af lungen), tumor < 3 cm og PET-negativ mediastinum og hilusregioner kan invasiv mediastinal udredning undlades (Vilman 2015). Spredning til mediastinum ses da hos færre end 6 %.

Men hvis PET-CT kun viser svag opladning i tumor eller tumor er PET-negativ skal nedenstående forløb med invasiv mediastinal diagnostik følges.

PET-positiv mediastinum

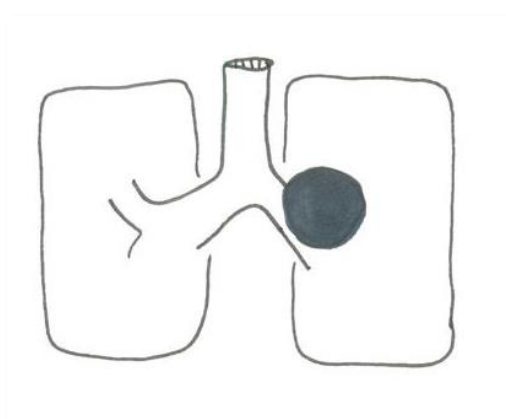


Risikoen for N2 / N3 sygdom er i dette tilfælde høj og biotisk udredning er derfor påkrævet (Vilmann 2015). En kombination af EBUS-TBNA og EUS-FNA anbefales. Som minimum anbefales biopsi fra station 4R, 7 og 4L med dokumenteret lymfeknudeaspirat. Desuden skal alle patologisk udseende lymfeknuder biopteres (Vilmann 2015, Guideline DLG 2016).

Tabel 1: NSCLC og PET-positiv mediastinum

Undersøgelse	Sensitivitet	Publikation
PET-CT	76 %	Lv et al 2011 metaanalyse
EBUS	94 %	GU et al 2009 metaanalyse
EUS	90 %	Micames et al 2007 metaanalyse
Mediastinoskopi	79 %	Annema et al 2010 RCT
EBUS + EUS	85 %	Annema et al 2010 RCT
	86 %	Zhang et al 2013 metaanalyse
EBUS + EUS + mediastinoskopi	94 %	Annema et al 2010 RCT

Central lungetumor



Biopisk udredning af mediastinum er i denne situation indiceret uanset om CT og PET-CT eventuelt ikke viser tegn på mediastinal spredning (Vilmann 2015). Risikoen for falsk negativ CT er 20-25% og for falsk negativ PET også ca. 25% (Silvestri / ACCP 2013). En kombination af EBUS-TBNA og EUS-FNA anbefales.

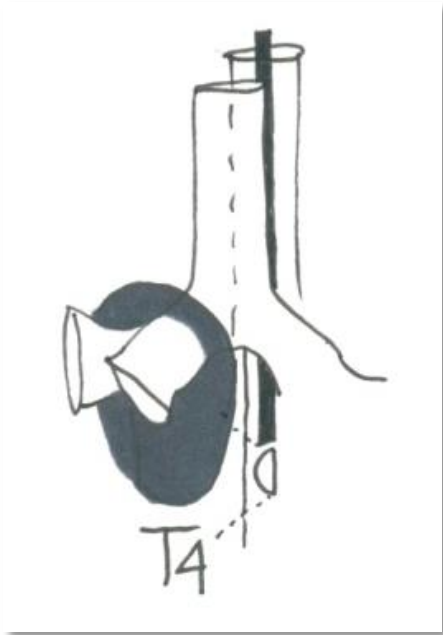
Tabel 2: NSCLC, central lungetumor og EUS

Publikation	Type	Sensitivitet for lymfeknude metastase i mediastinum	Sensitivitet for diagnostik af central lungetumor
Vazquez – Sequeiros 2013	Retro-spektiv	81 %	97 %
Varadarajulu 2004	Retro-spektiv	87 %	88 %
Annema 2005	Pro-spektiv	-	97 %
Hernandez 2007	Retro-spektiv	-	100 %

Tabel 3: NSCLC, central lungetumor og EBUS

Publikation	Type	Sensitivitet for lymfeknude metastase i mediastinum	Sensitivitet for diagnostik af central lungetumor
Verma 2013	Retro-spektiv	-	91 %
Tournoy 2009	Retro-spektiv	-	82 %

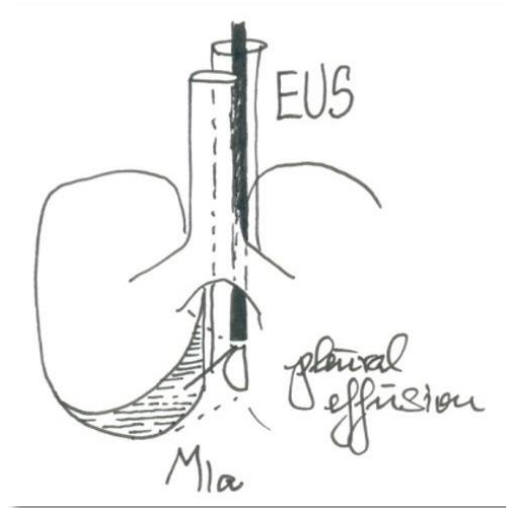
T4 sygdom og endoskopisk ultralyd



Endosonografi tillader visualisering af mulig invasion af en central tumor i de store kar, for eksempel pulmonal arterier og hjertet, men evidensen for metodens pålidelighed sammenlignet med PET-CT er begrænset. Det er nyligt fundet at EUS kombineret med CT for vurdering af centrale tumorer gav øget sensitivitet og NPV for om tumor var T4 (Kuijvenhoven 2017). T4-sygdom kontraindicerer normalt operation.

M1a sygdom og endoskopisk ultralyd

Hos patienter med NSCLC er malign pleuravæske synonymt med inoperabilitet. Ved hjælp af EUS er aspiration af pleuravæske både på højre og venstre side mulig (Lococo 2013), hvilket kan være af værdi i specielle tilfælde, hvor konventionel pleurascentese ikke er mulig. Metastaser i en kontralateral lungelap repræsenterer også M1a sygdom og vil i visse tilfælde kunne biopteres med EBUS – TBNA og / eller EUS – FNA.



M1b sygdom og endoskopisk ultralyd

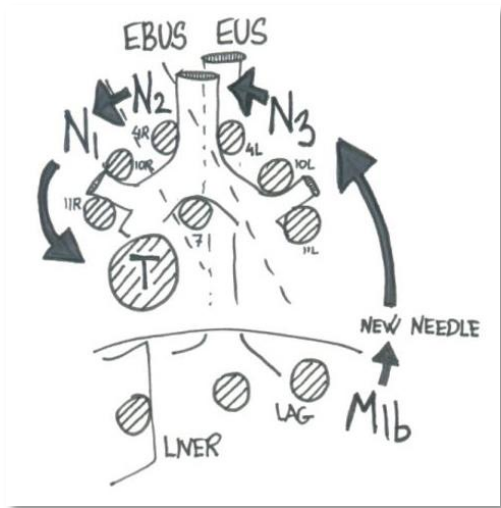
Biopsi af venstre binyre er rutine ved EUS-FNA. En række publikationer (Bødtger 2009) har vist værdien af dette ved stadietildeling af NSCLC. Venstre binyre kan desuden nås ved EUS-B-FNA og succes rate og sensitivitet er nyligt vist at være sammenlignelige for EUS-B-FNA og EUS-FNA (Crombag 2017). Også levermetastaser kan være tilgængelige for biopsi ved EUS-FNA (Nguyen 1999), en enkelt case rapport har også vist at biopsi fra levermetastase er muligt ved EUS-B-FNA (Fally 2016).

Rækkefølgen ved biopsitagning

Ved den endoskopiske procedure skal mediastinum gennemses systematisk og de seks landmarks for hhv. EBUS og EUS bør inspiceres (Jenssen 2015).

Det er vigtigt ikke at sprede eller fejlagtigt klassificere sygdommen til et højere stadium ved biopsitagningen, hvorfor den viste rækkefølge skal følges. For begge endoskopiske teknikker gælder, at man starter længst væk fra tumor, hvor en biopsi med tumorceller vil medføre den højeste TNM-klassifikation.

Vi anbefaler at skifte nål efter biopsi af venstre binyre eller andre strukturer under diafragma, selvom der ikke er evidens for vigtigheden af dette.



Endoskopisk ultralyd med ét eller to skoper?

Argumentet for at anvende to forskellige endoskoper til henholdsvis EBUS og EUS er langt overvejende begrundet i fordelene ved sidstnævnte.

EUS-skopet tolereres bedre af patienten (ingen hoste), ultralydbilledets vinkel er større (150–180 versus 50–60 grader), billedet er bedre og skarpere, der er ingen bruskringe i vejen for transducer og kanyle, det også er længere og har dermed en større rækkevidde under diafragma, der er større mulighed for at styre kanylen i den ønskede retning takket været en såkaldt "elevator", og der er mulighed for at tage histologiske biopsier.

Den største ulempe ved EUS-skopet er af psykologisk karakter, idet lungemedicinere mange steder føler sig mest trygge ved at forblive i trachea og at nøjes med et endoskop, der ligner bronkoskopet.

Flere steder vinder det langsomt indpas at anvende EBUS-skopet i esophagus (såkaldt EUS-B) og der er stigende evidens for at kombinationen af EBUS og EUS-B er EBUS alene overlegen (Hwangbo 2010, Herth 2010), selvom EBUS skopet ikke er specifikt konstrueret til esophagus.

Mediastinoskopi

Mediastinoskopi anbefales fremfor endoskopisk ultralydsvejledt nålebioptering ved fornyet mediastinal udredning (re-staging) efter down-staging ved neo-adjungerende terapi mhp. at gøre patien-

ten operabel (Silvestri / ACCP 2013).

Undersøgelsen udføres i generel anæstesi på thoraxkirurgisk eller otologisk afdeling. Risikoen for komplikationer er 0,6-3,7%, mortaliteten er 0-0,3% (Lemaire 2006). Undersøgelsen kan som ved endoskopisk undersøgelse med EBUS og EUS påvise metastasering i lymfeknudestationer 1, 2, 3A, 4 og 7 med en sensitivitet på 80-85% (Tolozza 2003).

Konventionel cervikal mediastinoskopi giver i lighed med EUS og EBUS ikke adgang til de anteriore mediastinale lymfeknudestationer (station 3A) eller til station 5. Biopterede lymfeknudestationer skal også ved mediastinoskopi som minimum omfatte stationerne 4R, 4L og 7.

Anterior mediastinotomi kan anvendes, hvis CT-skanning giver mistanke om tumorinvasion i eller metastaser til mediastinum anterior, hvor det ikke er muligt at bioptere ved endoskopisk udredning.

Referencer

- Annema JT, Veselić M, Rabe KF. EUS-guided FNA of centrally located lung tumours following a non-diagnostic bronchoscopy. *Lung Cancer*. 2005 Jun;48(3):357-61
- Annema JT, van Meerbeeck JP, Rintoul RC, Doooms C, Deschepper E, Dekkers OM, et al. Mediastinoscopy vs endosonography for mediastinal nodal staging of lung cancer: a randomized trial. *JAMA* 2010 Nov 24;304(20):2245-52
- Bødtger U, Vilmann P, Clementsen P, Galvis E, Bach K, Gulddammer Skov B. Clinical Impact of Endoscopic Ultrasound – Fine Needle Aspiration of Left Adrenal Masses in Established or Suspected Lung Cancer. *J Thorac Oncol* 2009; 4(12): 1485-9
- Crombag LMMJ, Szlubowski A, Stigt JA, Schuurbiers O, Korevaar DA, Bonta PI, et al.: EUS-B-FNA vs conventional EUS-FNA for left adrenal gland analysis in lung cancer patients. *Lung Cancer* 2017;108:38–44.
- Detterbeck FC, Boffa DJ, Kim AW, Tanoue LT. The Eighth Edition Lung Cancer Stage Classification. *Chest*. 2017; 151(1):193-203.
- Dansk Lunge Cancer Gruppe (DLCCG) guideline december 2016. *Lungecancer*. Visitation, diagnose og stadietinddeling. <http://lungecancer.dk/documents/9A5E8A41-C54D-4F79-B16A-EE645900D166.pdf>
- Fritscher-Ravens A, Bohuslavizki KH, Brandt L et al. Mediastinal lymph node involvement in potentially resectable lung cancer: comparison of CT, positron emission tomography, and endoscopic ul-

- trasonography with and without fine-needle aspiration. *Chest* 2003; 123: 442-451.
- Fally M, Nessar R, Behrendt N, Clementsen PF: Endoscopic Ultrasound-Guided Liver Biopsy in the Hands of a Chest Physician. *Respiration* 2016;92:53–55.
 - Gu P, Zhao YZ, Jiang LY, Zhang W, Xin Y, Han BH. Endobronchial ultrasound-guided transbronchial needle aspiration for staging of lung cancer: a systematic review and meta-analysis. *Eur J Cancer*. 2009 May;45(8):1389-96.
 - Hernandez A, Kahaleh M, Olazagasti J, Jones DR, Daniel T, Stelow E, White GE, Shami VM. EUS-FNA as the initial diagnostic modality in centrally located primary lung cancers. *J Clin Gastroenterol*. 2007 Aug;41(7):657-60.
 - Herth FJ, Krasnik M, Kahn N, Eberhardt R, Ernst A. Combined endoscopic-endobronchial ultrasound-guided fine-needle aspiration of mediastinal lymph nodes through a single bronchoscope in 150 patients with suspected lung cancer. *Chest*. 2010 Oct;138(4):790-4.
 - Hishida T, Yoshida J, Nishimura M, Nishiwaki Y, Nagai K. Problems in the current diagnostic standards of clinical N1 non-small cell lung cancer. *Thorax* 2008;63:526–31.
 - Hwangbo B, Lee GK, Lee HS, Lim KY, Lee SH, Kim HY, Lee HS, Kim MS, Lee JM, Nam BH, Zo JI. Transbronchial and transesophageal fine-needle aspiration using an ultrasound bronchoscope in mediastinal staging of potentially operable lung cancer. *Chest*. 2010 Oct;138(4):795-802.
 - Jenssen C, Annema JT, Clementsen P, Cui X-W, Borst MM, Dietrich CF: Ultrasound techniques in the evaluation of the mediastinum, part 2: mediastinal lymph node anatomy and diagnostic reach of ultrasound techniques, clinical work up of neoplastic and inflammatory mediastinal lymphadenopathy using ultrasound techniques and how to learn mediastinal endosonography. *J Thorac Dis* 2015;7:E439-58.
 - Korevaar DA, Crombag LM, Cohen JF, Spijker R, Bossuyt PM, Annema JT: Added value of combined endobronchial and oesophageal endosonography for mediastinal nodal staging in lung cancer: a systematic review and meta-analysis. *Lancet Respir Med* 2016;4:960–968.
 - Korevaar DA, Colella S, Spijker R, Bossuyt PM, Konge L, Clementsen PF, Annema J. Esophageal endosonography for the diagnosis of intrapulmonary tumors: A systematic review and a meta-analysis. *Respiration* 2017; 93:126 – 137.
 - Kuijvenhoven JC, Crombag L, Breen DP, van den Berk I, Versteegh MIM, Braun J, Winkelman T, van Boven W, Bonta PI, Rabe KF, Annema JT. Esophageal ultrasound (EUS) assessment of T4 status in NSCLC patients. *Lung Cancer*. 2017;114:50-55.
 - Lemaire A, Nikolic I, Petersen T, Haney JC et al.: Nine-year single center experience with cervical mediastinoscopy: complications and false negative rate. *Ann Thorac Surg*. 2006; 82(4):1185-9
 - Lococo F, Cesario A, Attili F, Chiappetta M, Leuzzi G, Costamagna G, Granone P, Larghi A. Transesophageal endoscopic ultrasound–guided fine–needle aspiration of Pleural Effusion for the staging of non – small cell lung cancer. *Interactive Cardiovascular and Thoracic Surgery* 2013;17(2):237-241.
 - Lv YL , Yuan DM, Wang K, Miao XH, Qian Q, Wei SZ, Zhu XX, Song Y. Diagnostic performance of integrated positron emission tomography/computed tomography for mediastinal lymph node staging in non-small cell lung cancer: a bivariate systematic review and metaanalysis. *J Thorac Oncol*. 2011 Aug;6(8):1350-8
 - Micames CG, McCrory DC, Pavey DA, Jowell PS, Gress FG. Endoscopic ultrasound-guided fine-needle aspiration for non-small cell lung cancer staging: A systematic review and metaanalysis. *Chest*. 2007 Feb;131(2):539-48.
 - Mountain CF. Revisions in the international system for staging lung cancer. *Chest* 1997; 111:1710-17
 - Naur TMH, Konge L, Clementsen PF. Endobronchial Ultrasound-Guided Transbronchial Needle Aspiration for Staging of Patients with Non-Small Cell Lung Cancer without Mediastinal Involvement at Positron Emission Tomography-Computed Tomography. *Respiration*. 2017; 94:279-284.
 - Nguyen P, Feng JC, Chang KJ. Endoscopic ultrasound (EUS) and EUS-guided fine-needle aspiration (FNA) of liver lesions. *Gastrointest Endosc*. 1999 Sep; 50(3):357-61.
 - Rusch VW, Asamura H, Watanabe H, Giroux DJ, Rami-Porta R, Goldstraw P on Behalf of the Members of the IASLC Staging Committee. The IASLC Lung Cancer Staging Project. A Proposal for a New International Lymph Node Map in the Forthcoming Seventh Edition of the TNM Classification for Lung Cancer. *J Thorac Oncol*. 2009;4: 568–577.
 - Silvestri GA, Gonzalez AV, Jantz MA , Margolis ML, Gould MK, Tanoue LT, Harris LJ, and Detterbeck FC. Methods for Staging Non-small Cell Lung Cancer. *Diagnosis and Management of Lung Cancer, 3rd ed: American College of Chest Physicians Evidence-Based Clinical Practice Guidelines*. CHEST 2013; 143(5)(Suppl):e211S–e250S
 - Steinfort DP, Farmer MW, Irving LB, Jennings BR, Pulmonologist-Performed Per-Esophageal Needle Aspiration of Parenchymal Lung Lesion Using an EBUS Bronchoscope: Diagnostic Utility and Safety. *J Bronchology Interv Pulmonol*. 2017; 24(2):117-124.
 - Toloza EM, Harpole L, Detterbeck F & McCrory DC. Invasive Staging of Non-small Cell Lung Cancer: A Review of the Current Evidence. *Chest* 2003;123: 157-166.
 - Tournoy KG, Rintoul RC, van Meerbeeck JP, Carroll NR, Praet M, Buttery RC, van Kralingen KW, Rabe KF, Annema JT. EBUS-TBNA for the diagnosis of central parenchymal lung lesions not

visible at routine bronchoscopy. *Lung Cancer*. 2009 Jan;63(1):45-9.

- Uemera S, Yasuda I, Kato T, Doi S, Kawaguchi J, Yamauchi T, Kaneko Y, Ohnishi R, Suzuki T, Yasuda S, Sano K, Moriwaki H. Preoperative routine evaluation of bilateral adrenal glands by endoscopic ultrasound and fine-needle aspiration in patients with potentially resectable lung cancer. *Endoscopy* 2013; 45 (3): 195-201
- Varadarajulu S, Hoffman BJ, Hawes RH, Eloubeidi MA. EUS-guided FNA of lung masses adjacent to or abutting the esophagus after unrevealing CT-guided biopsy or bronchoscopy. *Gastrointest Endosc*. 2004 Aug;60(2):293-7.
- Vazquez-Sequeiros E, Levy MJ, Van Domselaar M, González-Panizo F, Foruny-Olcina JR, Boixeda-Miquel D, Juzgado-Lucas D, Albillos A. Diagnostic yield and safety of endoscopic ultrasound guided fine needle aspiration of central mediastinal lung masses. *Diagn Ther Endosc*. 2013;2013:150492, Epub 2013 May 30
- Verma A, Jeon K, Koh WJ, Suh GY, Chung MP, Kim H, Kwon OJ, Um SW. Endobronchial ultrasound-guided transbronchial needle aspiration for the diagnosis of central lung parenchymal lesions. *Yonsei Med J*. 2013 May 1;54(3):672-8.
- Vilmann P, Clementsen PF, Colella S, Siemsen M, De Leyn P, Dumonceau J, Herth FJ, Larghi A, Vazquez-Sequeiros E, Hassan C, Crombag L, Koveraar DA, Konge L, Annema JT. Combined endobronchial and esophageal endosonography for the diagnosis and staging of lung cancer: European Society of Gastrointestinal Endoscopy (ESGE) Guideline, in cooperation with the European Respiratory Society (ERS) and the European Society of Thoracic Surgeons (ESTS). *Endoscopy* 2015; 47:545-559
- Wang J, Welch K, Wang L, Kong F-M. Negative predictive value of positron emission tomography for stage T1-2N0 non-small-cell lung cancer: a meta-analysis. *Clin Lung Cancer* 2012;13:81-9.
- Zhang R, Ying K, Shi L, Zhang L, Zhou L. Combined endobronchial and endoscopic ultrasound-guided fine needle aspiration for mediastinal lymph node staging of lung cancer: a meta-analysis. *Eur J Cancer*. 2013 May;49(8):1860-7.